

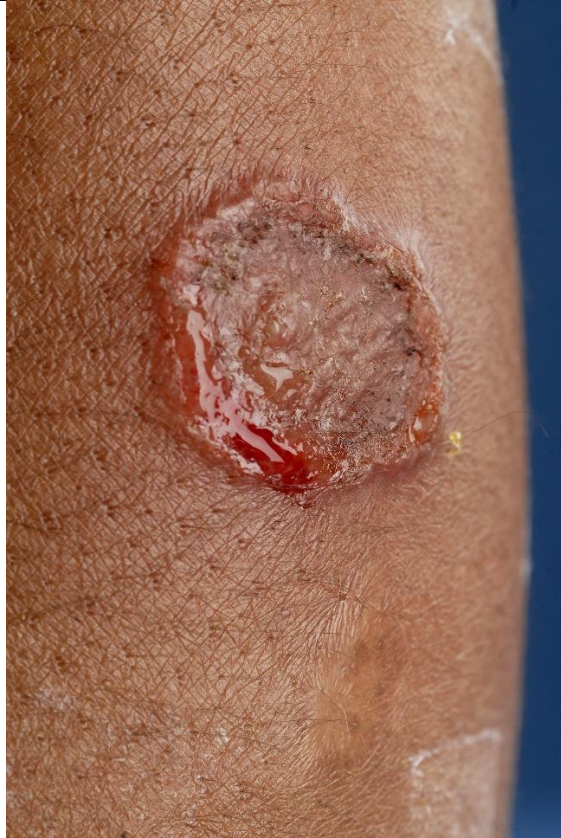

**Overzicht foto's tabel 1:**

Diagnose	Foto
Tinea capitis	 <p data-bbox="1181 672 1228 705">Kam</p> <p data-bbox="1181 1131 1316 1164">huidziekten.nl</p>
Tinea barbae	 <p data-bbox="1181 1512 1228 1545">Kam</p> <p data-bbox="1181 2004 1332 2038">huidziekten.nl</p>

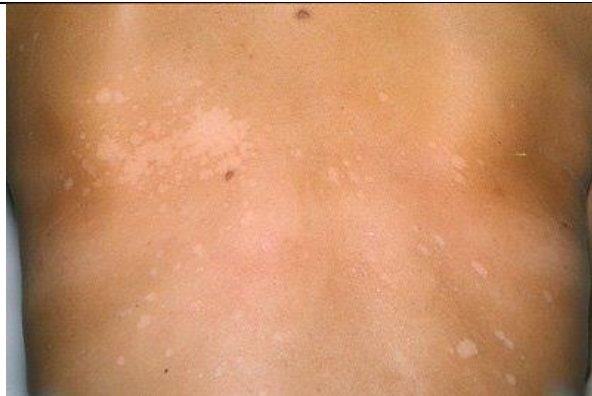Animale dermatomycose



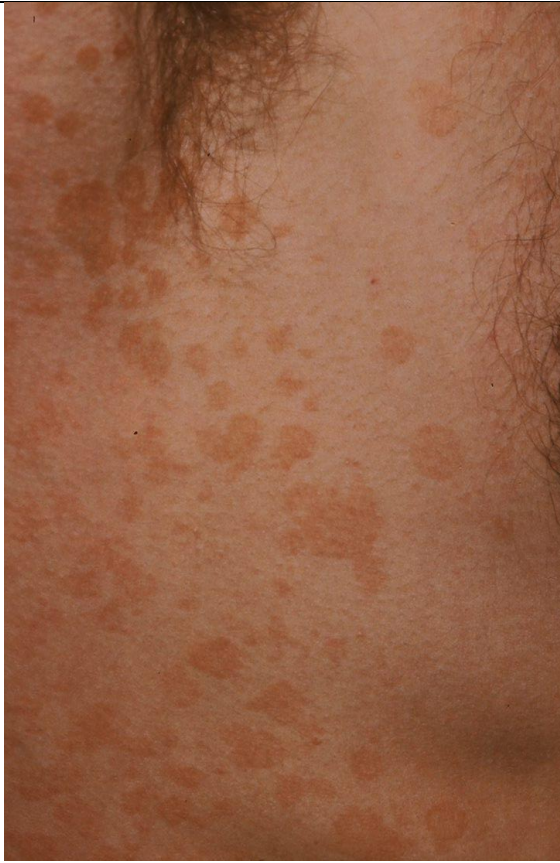
fotoarchief UMC

Amsterdam

Pityriasis versicolor

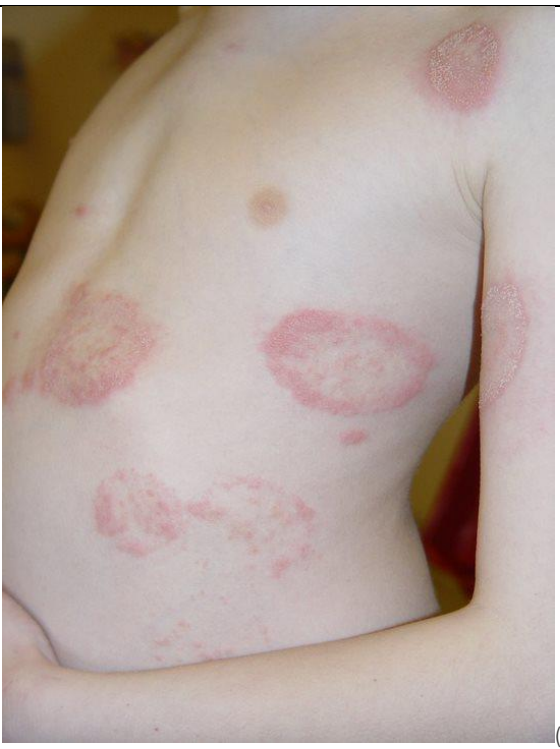

Kam



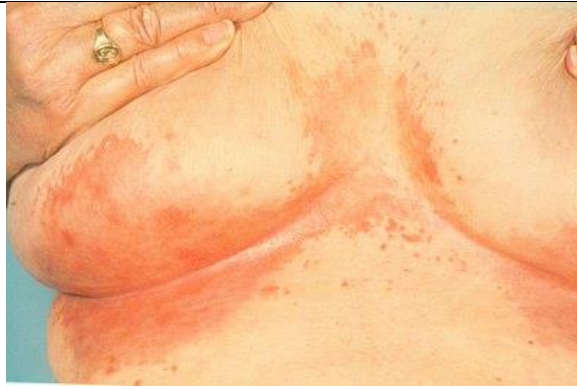Kam

Tinea corporis ('ringworm')



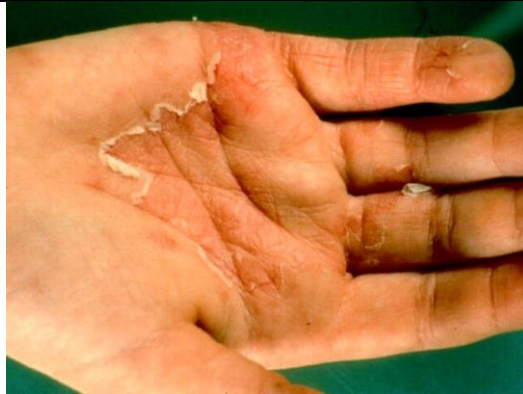(oude PIN)

Intertrigo door Candida



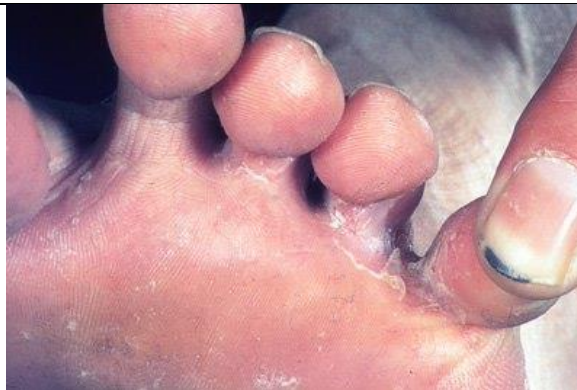Kam

Tinea manuum



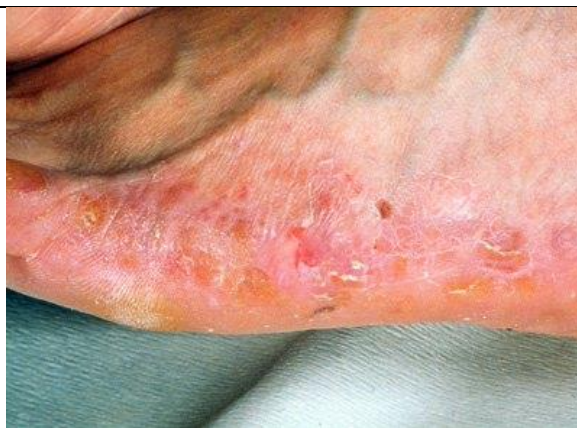huidziekten.nl

Tinea pedis



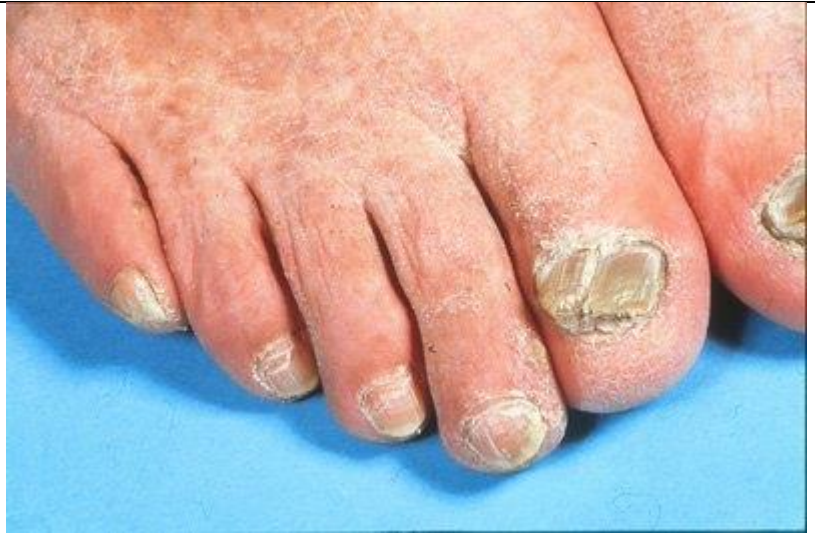Kam

Tinea pedis met mocassinpatroon

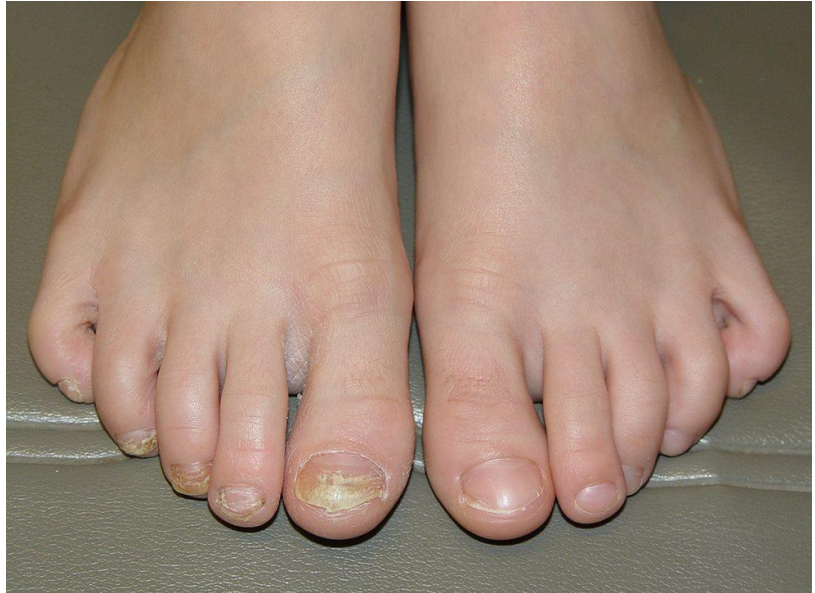

Kam

Onychomycose



kam



Kam